

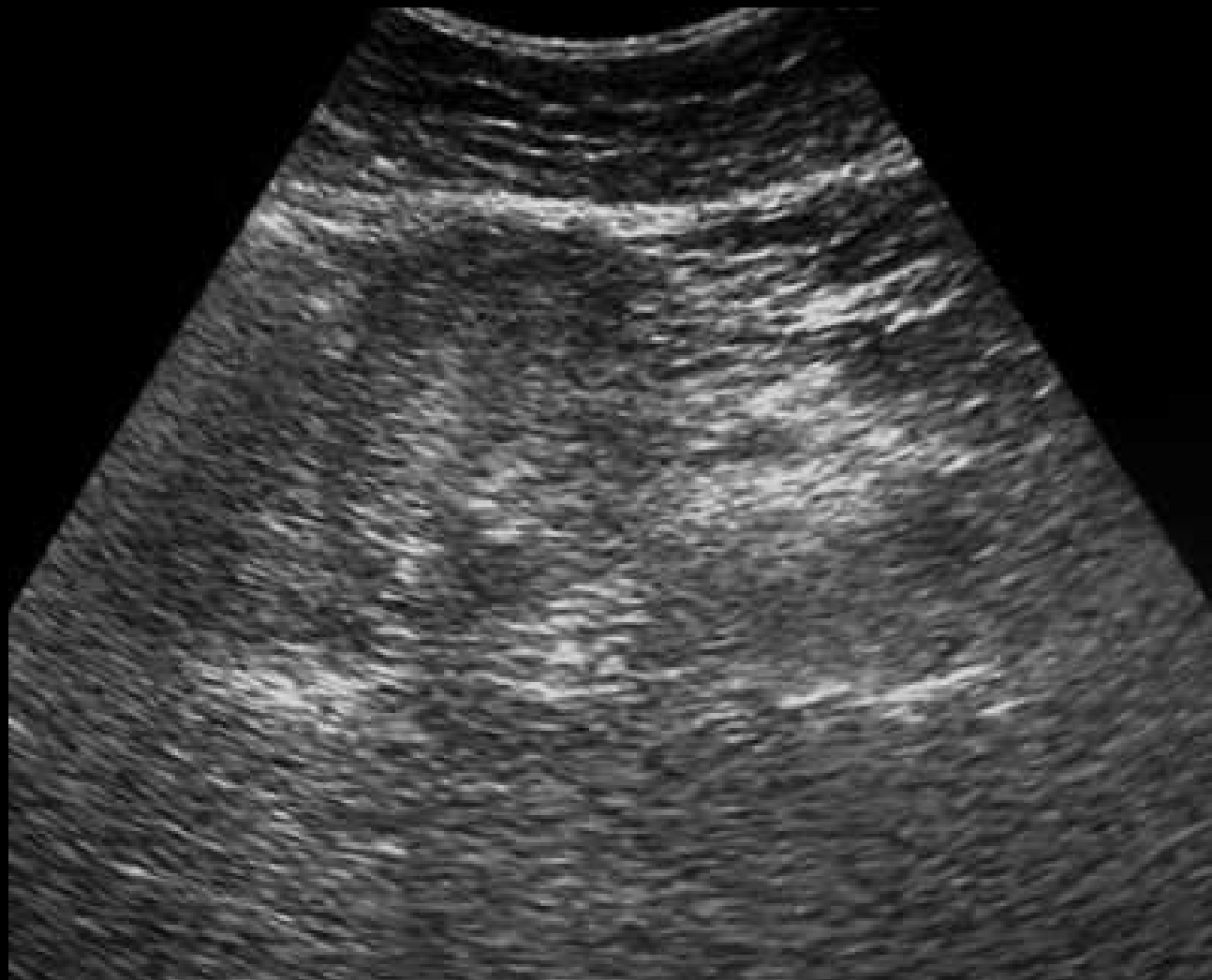
Service Central de Radiologie

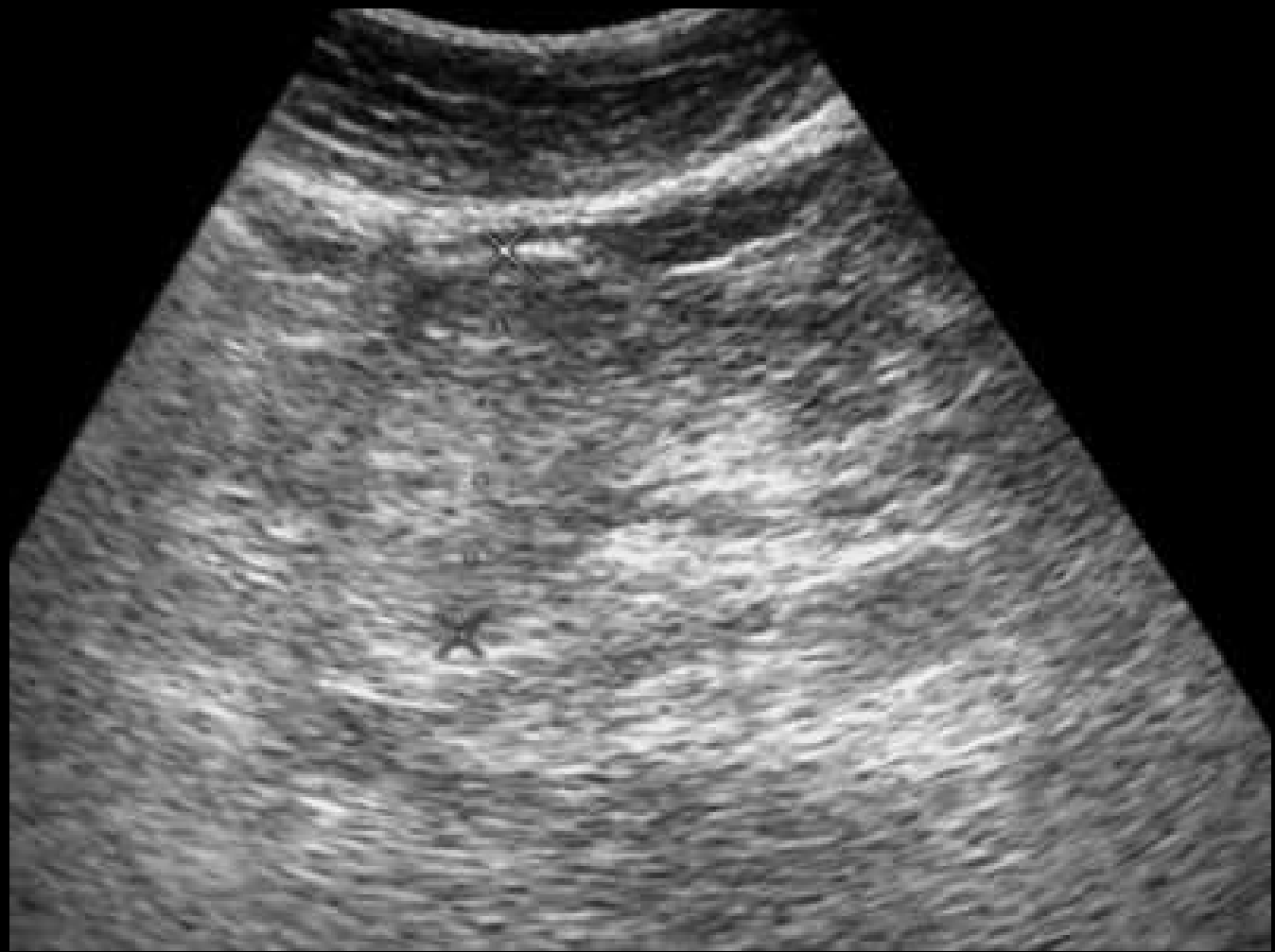CHU Ibn Rochd. Casablanca

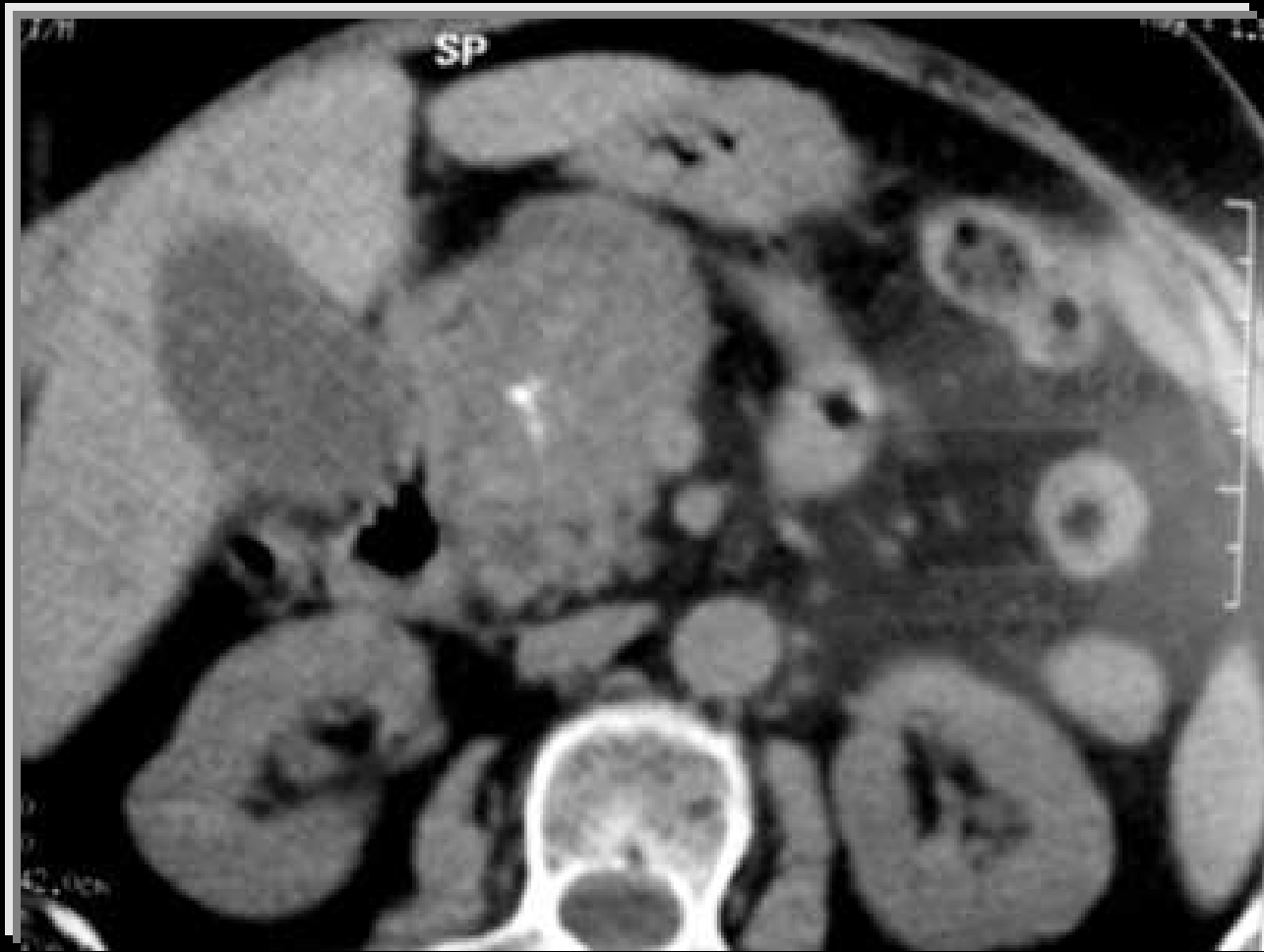I. Zaamoune, S. Lezar, F. Essodegui, R. Kadiri

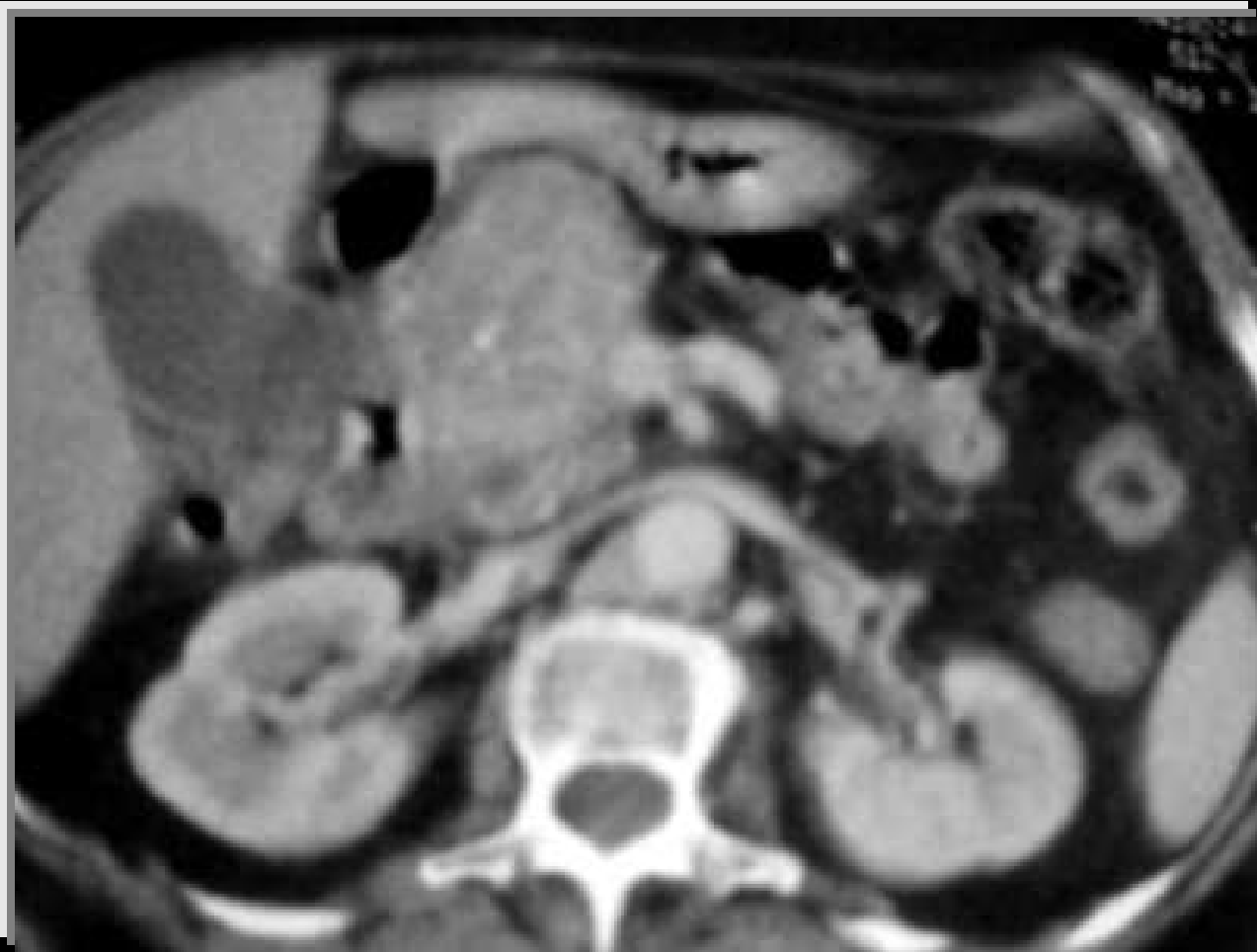# Observation

- Patiente âgée de 76 ans
- ATCDS= RAS
- Douleurs épigastriques depuis 6 ans
- Examen clinique: subictère





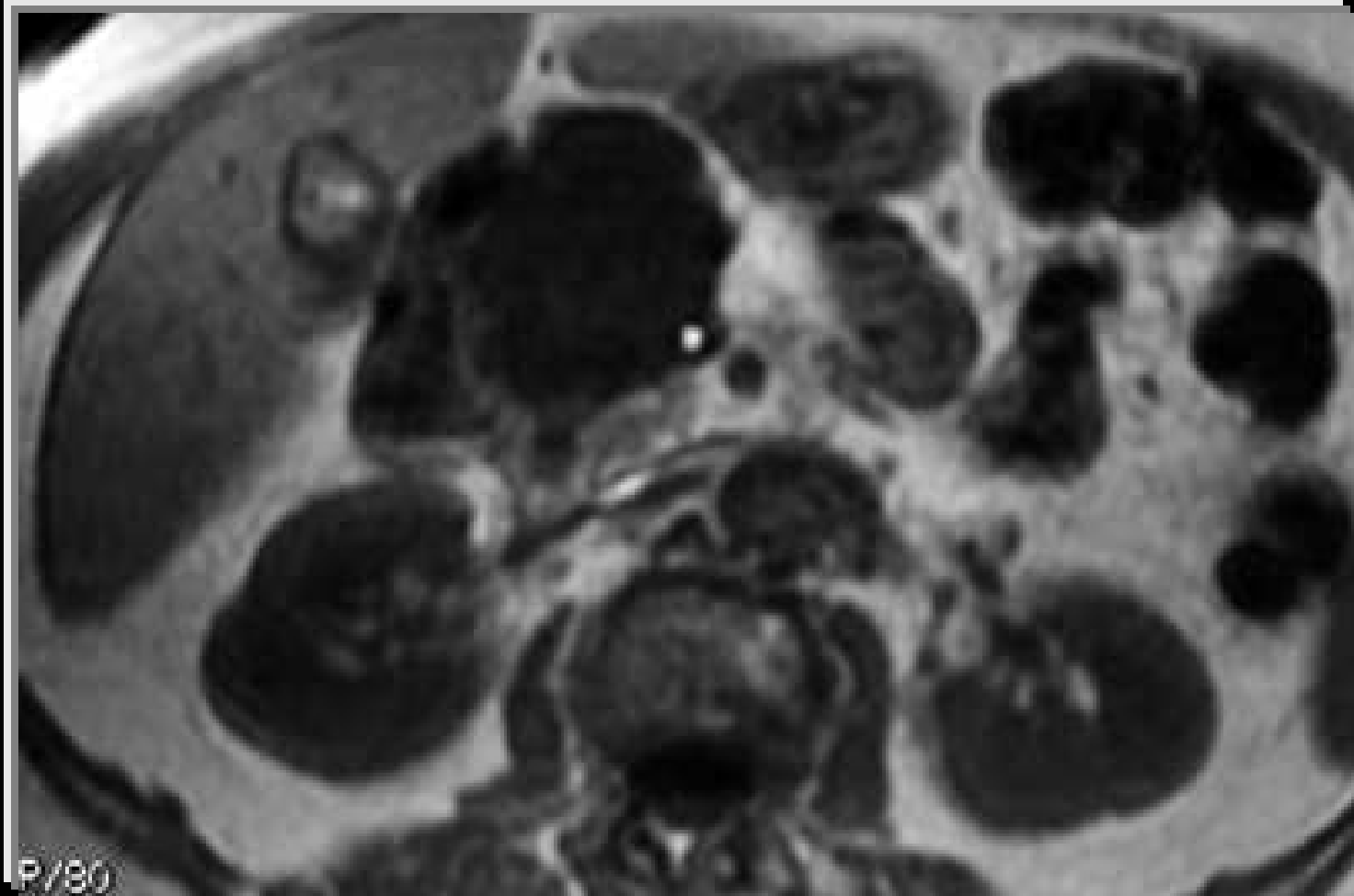


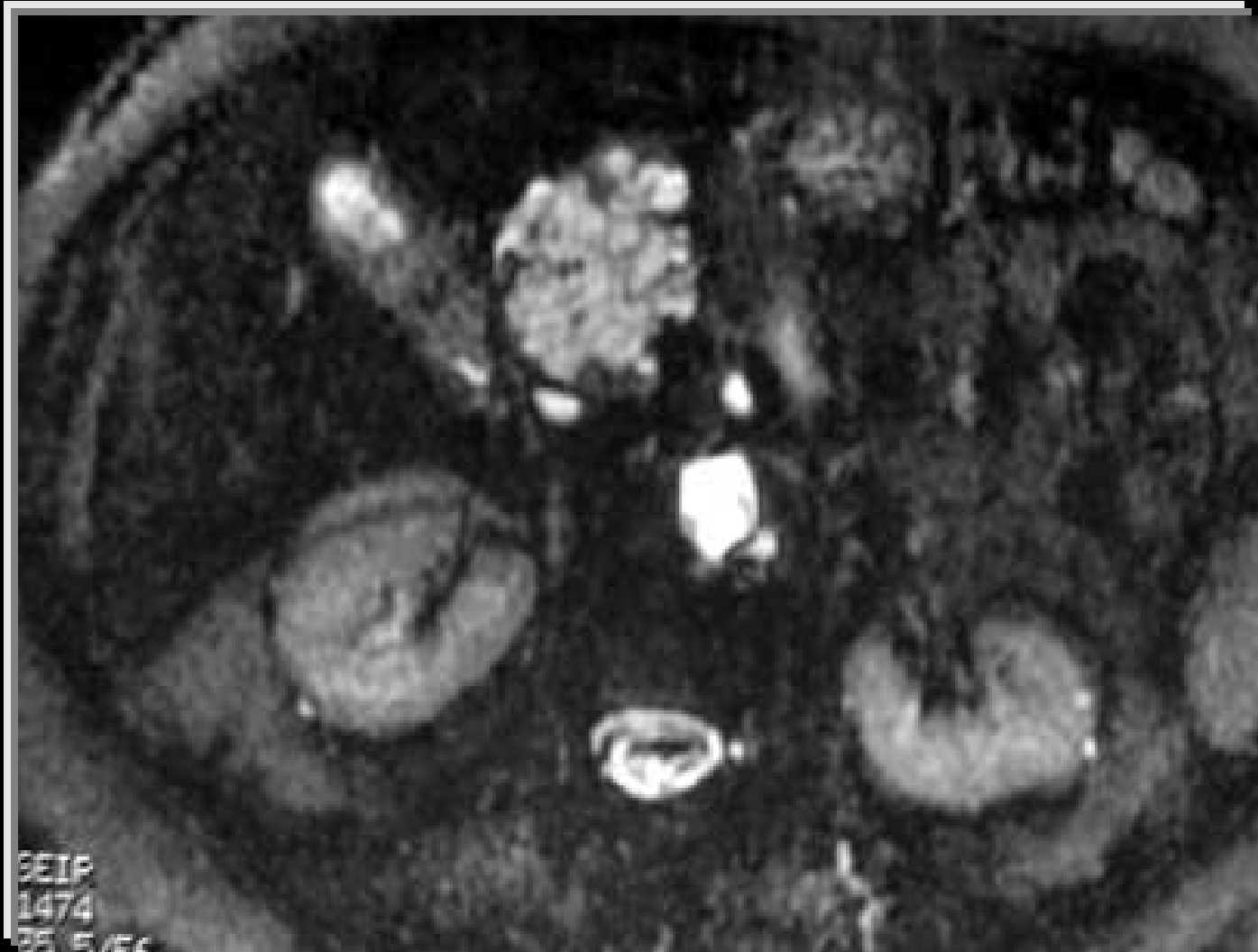


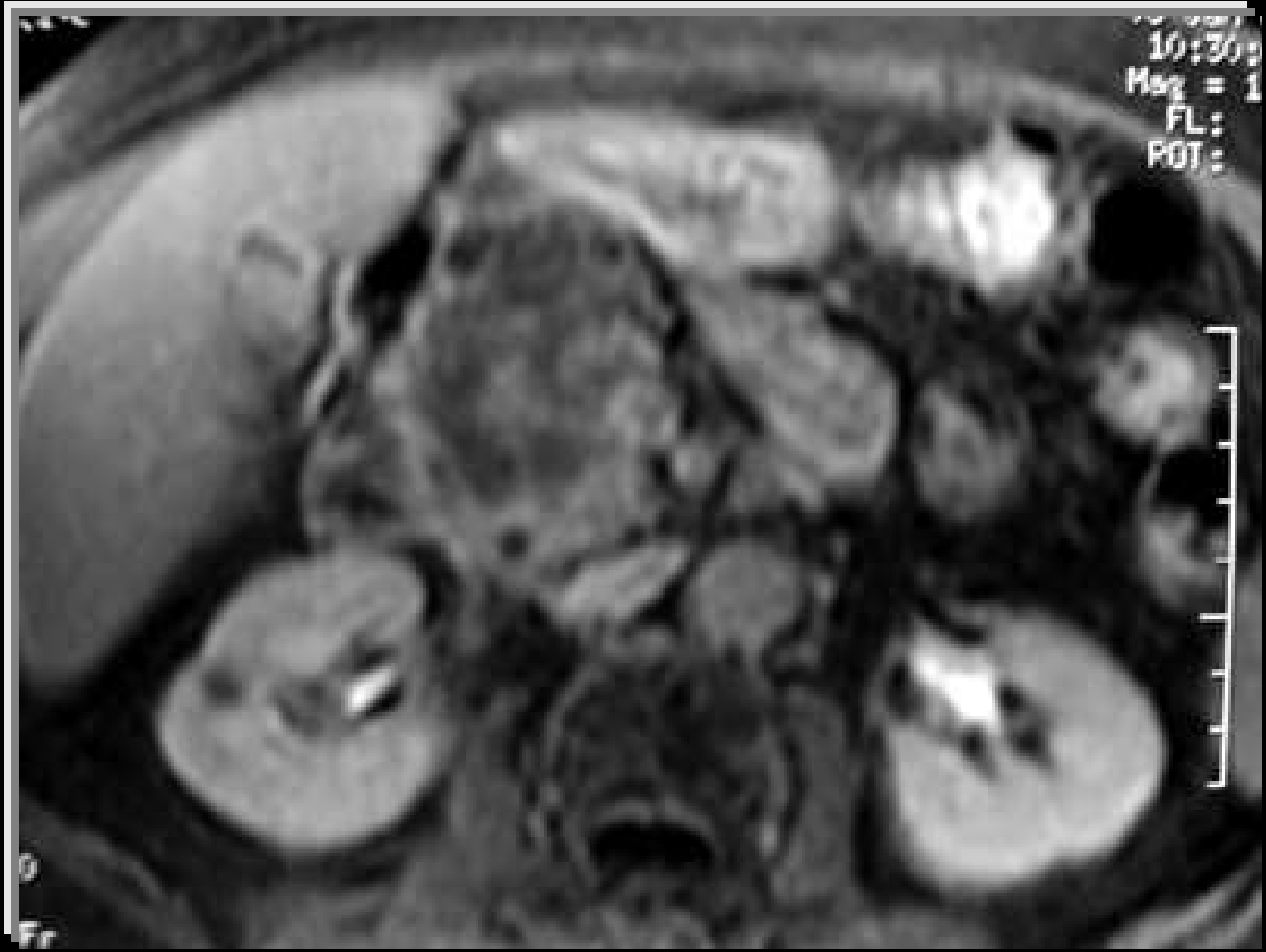
**Quel est votre diagnostic?**

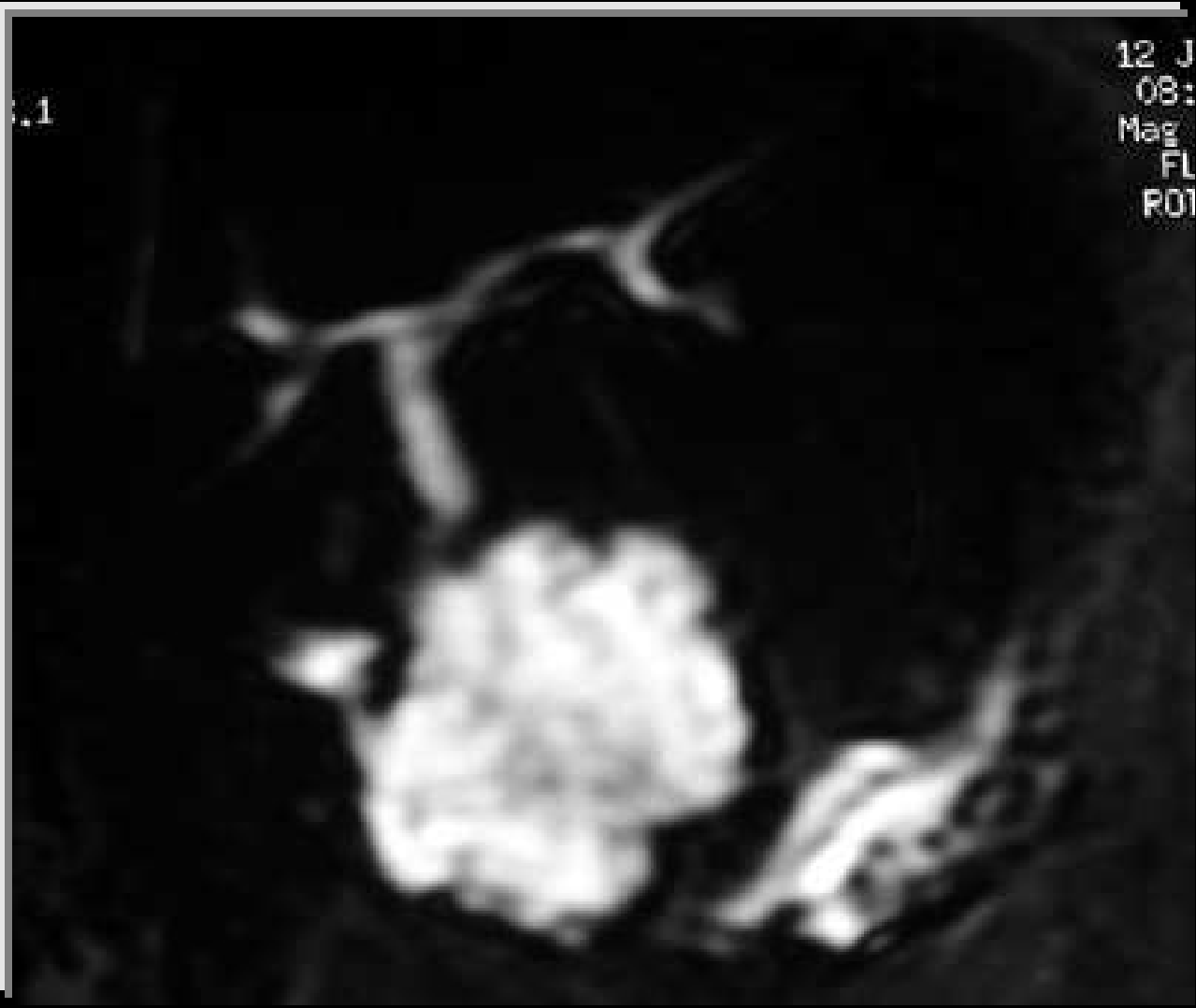
## Diagnostics évoqués:

- Adénocarcinome du pancréas
- Cystadénome mucineux ou carcinome
- Cystadénome séreux









1

12 J  
08:  
Mag  
FL  
ROI

Au total :

Lésion kystique multi-loculée de la tête du pancréas avec rehaussement de la paroi et des cloisons.



Cystadénome séreux

# Cystadénome séreux

- Cystadénome séreux ou adénome microkystique
- Tumeur bénigne du pancréas
- La plus fréquente des tumeurs kystiques
- Prédominance féminine
- Age moyen: 68 ans
- Généralement unique
- Pas de localisation préférentielle sur le pancréas

# Anatomopathologie

- Macroscopie:
  - Tumeur limitée par une paroi
  - Architecture en nid d'abeille
- Histologie:
  - Epithélium unistratifié
  - Absence d'activité mitotique ou d'anomalies cytonucléaires

# Circonstances de découverte

- Fortuite : 30% cas
- Signes d'appel:
  - Douleurs abdominales
  - Nausées, vomissements
  - Masse abdominale
- Complications:
  - HTP
  - Ictère
  - Hémorragie

# Imagerie

## - **Abdomen sans préparation:**

- Opacité refoulant les structures digestives
- Calcifications linéaires ou arciformes

## - **Echographie:**

- Lésion échogène homogène bien limitée ( $< 2$  mm)
- Lésion d'échostructure mixte (kystes volumineux)
- Lésion kystique uniloculaire ( $> 2$  cm )

## - **Echo-endoscopie:**

- Meilleure analyse de la lésion

## - TDM:

.Avant injection: lésion hypodense ou isodense , +/- calcifications centrales

.Après injection : rehaussement intense des cloisons

→ aspect en rayon de miel

.Parfois:

- Tumeur mixte

- Kystes de grande taille

## - IRM:

- Performance diagnostique +++
- T1: lésion hypointense
- T2 + cholangio-IRM: Aspect en rayon de miel

# Diagnostics différentiels

- Forme pseudo tissulaire:
  - Tumeur endocrine
  - Cystadénome mucineux dégénéré
- Forme macrokystique:
  - Cystadénome mucineux
  - Pseudo-kyste
  - Kyste congénital

# Conduite à tenir

- Abstention et surveillance écho + TDM
- Chirurgie:
  - diagnostic douteux
  - forme symptomatique ou compliquée

# Evolution

- Lente
- Pas de dégénérescence
- Complication: HTP segmentaire

# Conclusion

## Cystadénome séreux du pancréas

- Tumeur bénigne du pancréas
- La plus fréquente des tumeurs kystiques
- Imagerie: diagnostic +